症例報告

40隻寄生をみとめた胃アニサキス症の一例

奈良県立医科大学寄生虫学教室
吉川正英, 城井　啓, 山田高嗣
神田靖士, 石坂重昭

奈良県立医科大学第3内科学教室
上田重彦, 松村雅彦, 菊池英亮
栗山茂樹, 福井　博

高の原中央病院
米田　諭, 山根佳子, 岩澤　秀, 西村公男

A CASE OF GASTRIC ANISAKIASIS INFECTED WITH FORTY PARASITES

MASAHIDE YOSHIKAWA, AKIRA SHIROI, TAKATSUGU YAMADA,
SEIJI KANDA and SHIGEAKI ISHIZAKA
Department of Parasitology, Nara Medical University

SHIGEHIKO UEDA, MASAHIKO MATSUMURA, EIRYO KIKUCHI,
SHIGEKI KURIYAMA and HIROSHI FUKUI
Third Department of Internal Medicine, Nara Medical University

SATOSHI YONEDA, YOSHIKO YAMANE, SHU IWASAWA and KIMIO NISHIMURA
Department of Internal Medicine, Takanohara General Hospital
Received August 4, 2000

Abstract: We report a case of gastric anisakiasis infected with forty worms. A 53-year-old male under chronic hemodialysis therapy was hospitalized because of nausea, vomiting and epigastralgia. These symptoms developed about two hours after the patient had eaten *Saba-sushi*. He also felt an itch on his back. An endoscopic examination, performed in the morning of the next day, revealed erosive gastritis accompanied by forty larval nematodes. We made a diagnosis of gastric anisakiasis. Twenty worms were removed from the stomach by a biopsy clipper. The remaining twenty worms were left in the stomach, because the patient was not able to tolerate to a prolonged endoscopic examination. However, clinical symptoms gradually disappeared in a few days, although some itches recurred on his face, abdomen and back. The endoscopic examination, performed on the fifth hospital day, revealed almost healed gastric mucosa and four living

worms in the stomach. All of the four worms were removed endoscopically. Although gastric anisakiasis is the most common parasite disease of the gastrointestinal tracts, most cases of gastric anisakiasis were infected with one or two worms. The present case of gastric anisakisiasis infected with forty worms is relatively rare.
(奈医誌. J. Nara Med. Ass. **51**, 394～397, 2000)

Key words：gastric anisakiasis

はじめに

消化管の内視鏡検査において，遭遇する機会が比較的多い寄生虫症は胃アニサキス症である．胃アニサキス症例の多くは，一隻の単寄生例あるいは数隻寄生例である[1-6]．われわれは，奈良医大第三内科関連施設における診療記録に基づく消化器寄生虫疾患に関する調査の中で，アニサキス 40 隻の多数寄生例を発見したので報告する．

症　　例

患者は，透析療法を受けている 53 歳の男性．主訴は上腹部痛．職業は調理師．高血圧性腎症による慢性腎不全にて昭和 60 年より週に 3 回の透析治療を継続していた．平成 7 年 9 月 25 日，夕食として職場仲間とともにサバ寿司を食した約 1 時間後より上腹部不快感が出現．次第に嘔気とともに，上腹部不快感は上腹部痛となり嘔吐を伴うようになった．嘔吐物にはごく少量の血液の混入があった．上腹部痛および嘔吐を伴う強い嘔気が 1 時間以上続き，便失禁も認めたため，高の原中央病院内科に救急搬送された．

身長 170 cm，体重 64 kg．体温 35.6℃．意識は明瞭であったが，血圧は 90/56 mmHg と低かった．呼吸数 26 回/分．理学所見では，心窩部を中心とする上腹部に圧痛を認めた．右下腹部には圧痛なし．嘔吐内容は，ほとんどが胃液と思われたが細い線状の凝血物を含んでいた．失禁便は軟便であったが肉眼的には非血性であった．

緊急末梢血検査成績は，白血球数 14400/μl，赤血球数 357 万/μl，ヘモグロビン値 10.4 g/dl，血小板数 14.0 万/μl と，白血球数増加を認めた．抗生物質を含む補液および安静臥床で入院 1 時間後には血圧は 156/86 mmHg とほぼ普段と同じレベルに上昇し，幾分腹痛も和らいだ．皮疹は認めなかったが背部に掻痒感を訴えた．

翌日（9 月 26 日）早朝，上部消化管内視鏡検査を施行．食道および十二指腸には異常は認めなかったが，胃は噴門部，胃体部，胃角部，幽門部に軽度の出血を伴うびらんを認め，これらの各部位には散在する小さい線状の虫が多数存在した．Fig. 1 は幽門部小弯側の多数のびらんを，Fig. 2 は胃体中部小弯寄り後壁側に存在する 4 隻を示す．このうち 1 隻は胃粘膜に頭部を穿入し出血を認めている．虫の大きさは体長 10-20 mm，体幅は 0.5 mm 程度で，頭部を粘膜内に刺入れているものや胃粘膜上で動いているものがあった．胃アニサキス症と診断した．生検鉗子で虫体を挟み，摘出を繰り返した．視診し得るすべての虫体を除去すべく，虫体をひとつひとつ順次摘出する作業の途中で，患者の苦痛の訴えが強くなり，20 隻を摘出してひとまず終了されている．なお，20 隻の残存も確認されている．Fig. 3 は試験管内に採取した 20 隻である．

同日夕，あらためて内視鏡検査下で胃内に残存する 20 隻のアニサキス虫体の摘出を予定していたところ，嘔気は無くなり強い腹痛もほぼ消失し，内視鏡下再治療の同意が得られなかった．腹痛は，9 月 28 日には消失したが，一方，掻痒感が体幹部および顔面に再び出現した．この掻痒感は抗ヒスタミン剤の投与ですみやかに消失し

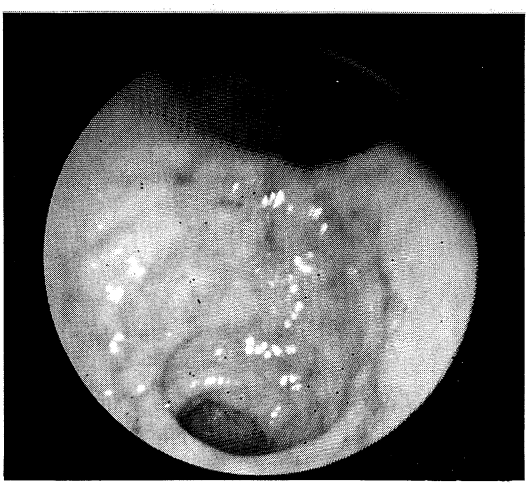

Fig. 1. Erosive gastritis on the lesser curvature of the antrum.

ている．しかし，再出現した掻痒感がアニサキスの残存寄生による可能性を説明したところ，内視鏡再検査の同意が得られ，9月30日に第2回目の内視鏡検査が施行された．胃内に出血は全く観察されず，散在していたビランのほとんどは治癒していたが，なお4隻の動く虫体が視診され，これらを摘出し検査は終了されている．摘出虫体の詳細な観察や同定は全くなされなかった．その後，上部消化管内視鏡検査の同意は得られず，現在にいたるまで胃の内視鏡的観察はなされていない．

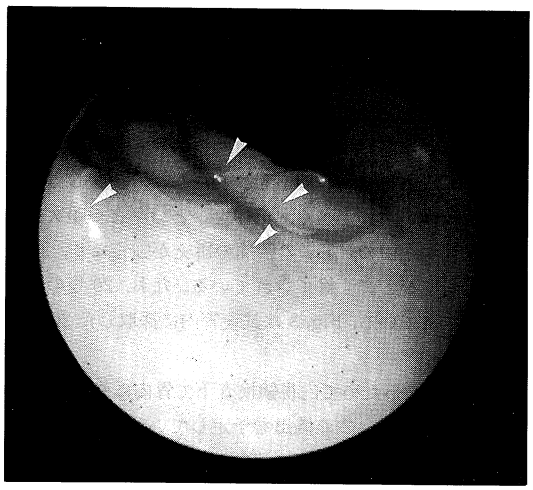

Fig. 2. Four larvae (arrows) on the posterior wall of the gastric body.

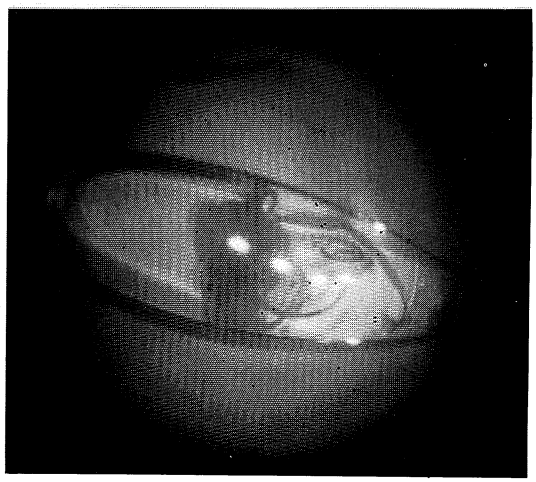

Fig. 3. Twenty worms in a plastic tube collected from the stomach.

考　　察

アニサキス症は，クジラやイルカなどの海生哺乳動物を終宿主とする回虫の一種 *Anisakis* (*A.*) *simplex*，マッコウクジラなどに寄生する *A. physeteris*，さらにアザラシやトドに寄生する *Psedoterranova decipiens* などの幼虫が，ヒトの胃壁または腸壁に穿入することによって起こる[7]．臨床症状としては，海産魚類の生食後，数時間して悪心・嘔吐と心窩部痛をもって発症することが多く，本例もほぼこの典型的な経過を辿っている．調理師仲間で夕食として食したサバが感染源と考えられた．感染源となる魚類は種々あるが，わが国ではサバが最も多く，他にアジ，イカ，イワシなどがある．

アニサキス症の発症急性期には，嘔吐，腹痛など消化器症状以外に蕁麻疹などの発疹，掻痒感などの皮膚症状を伴うことがあり，即時型アレルギーの関与が示唆されている[8,9]．稀ではあるが，血圧低下，呼吸困難，意識障害などのアナフィラキシー様症状を呈する重症例も報告されている．本例でも掻痒感が観察され，一過性の血圧低下や便失禁も，即時型アレルギー反応に由来する症状である可能性を否定できない．アニサキス感染に際してはこのようなアレルギー様症状が出現することも留意する必要がある．いわゆる“サバに対するアレルギー”と考えられてきた状況のなかには，アニサキスに対するアレルギーが少なからず含まれるとの考えもある．

さて，アニサキス症例の多くは単数寄生であるが，10-20％の症例は複数寄生例である[1-6]．複数寄生例の大部分は2-3隻寄生例であるが，ときに50隻を超える複数寄生も報告されている[10]．本例では，40隻の寄生が確認され，複数寄生例の中でも寄生数はかなり多い症例と考えられた．加えて興味深い点は，その後の臨床経過である．総寄生虫体数の半数の20隻は初回内視鏡時に摘出されたが，なお20隻という相当多数のアニサキスが胃内に放置された．胃アニサキス症の治療は，内視鏡による虫体摘出が最良であり，限なく探し全て摘出するのが原則である．しかし，本例では，苦痛のため一期的に全虫体の排除ができず，初回内視鏡検査時にはこの原則を完遂できなかった．にもかかわらず，腹痛は徐々に軽快し，3日後には臨床症状は全く消失していた．初回内視鏡検査から5日目の第2回内視鏡検査時には，胃内のほぼ全領域に存在したビランもほぼ治癒していた．4隻のアニ

サキスがなおも胃粘膜上に存在したが，これらはすべて第2回内視鏡検査時に摘出除去された．16隻は初回内視鏡検査から第2回目検査までの4日間に死滅したと考えられた．アニサキスは，ときに胃のvanishing tumorや好酸球性肉芽腫の原因にもなることが知られているが，第2回目の内視鏡観察時には腫瘤性病変は認められていない．

胃アニサキス症は，例外もあるが基本的には診断さえつけば，「対症療法をしておればやがて虫は死亡し吸収され，ほぼ1週間で症状は消退する」疾患であるとされている[7]．本例もこの一般的経過を辿ったと考えられた．内視鏡検査技術の進歩した今日では，多数のアニサキスが胃内に残っていることが判明しているのであれば可及的に早く内視鏡検査を施行し虫体を摘出することが推奨されるのはいうまでもない．しかし，胃アニサキス症の診断が正しくなされているのであれば，本症は自然経過でほとんどは治癒する疾患であることも念頭に置くべきである．ただし，まれではあるが，出血性胃潰瘍の原因[11,12]となったり，腹腔内に迷入[13]することがある．

摘出された虫体の観察がなされておらず同定できないが，サバが感染源であったと考えられることから感染寄生虫は*Anisakis simplex*の第3期幼虫であった可能性が高い．

結　　語

内視鏡検査で確認された40隻寄生の胃アニサキス症の一例を報告した．

文　　献

1) **飯野治彦，内田　哲，今村和之，古沢　毅，須古博信，福田　実，山下行博，長谷川英男，安里龍二**：九州のアニサキス症1～8次アンケート調査・総まとめ，臨床と研究．**70**：3563-3576，1993.

2) **加藤俊幸，斎藤征史，丹羽正之，石黒　淳，岡田義信，林　直樹，横山　晶，小越和栄，中平浩人**：胃アニサキス症の臨床的検討，県立がんセンター新潟病院医誌．**31**：45-50，1992.

3) **荒木　潤，唐沢洋一，若尾弘美，町田昌昭**：最近4年半の旭川・唐沢病院におけるアニサキス症の検討．Clin. Parasitol. **8**：103-106，1997.

4) **田中美恵，郡　大裕，大滝秀穂，大滝礼子，児泉肇，月岡照晴**：福井県における消化管アニサキス症の現況．Clin. Parasitol. **1**：86-88，1990.

5) **山下行博，渋江　正，原田隆二，有馬暉勝**：鹿児島県における胃アニサキス症の臨床的検討．Clin. Parasitol. **1**：89-91，1990.

6) **衣笠章一，金島新一，斉藤公恵**：当院における胃アニサキス症134例の検討．島根医学　**17**：282-292，1997.

7) **吉田幸雄**：アニサキス．人体寄生虫症(第5版，吉田幸雄編，南山堂)，p90-95，1996.

8) **朝尾直介，原田　晋，福永　淳，鶴　顕太，堀川達弥，市橋正光，村松武男**：アニサキスアレルギーが疑われた2症例．Clin. Parasitol. **10**：82-84，1999.

9) **古賀香理，粕谷志郎，大友弘士**：アレルギー症状を示したアニサキス症2例．Clin. Parasitol. **1**：95-96，1990.

10) **磯垣　弘，影井　昇，比企能樹**：アニサキス幼虫56隻を胃内視鏡的に摘出した症例．消内視鏡．**3**：1539-1543，1991.

11) **高椋正俊，飯野治彦，藤野隆博**：大潰瘍底にうごめく多数の幼虫など特異な所見を呈した胃アニサキス症の一例．Clin. Parasitol. **5**：74-75，1994.

12) **野口典男，本田　徹，佐伯伊知郎，斎藤直也，竹下公矢，遠藤光夫**：出血性胃潰ようを合併した胃アニサキス症の1例．Prog. Dig. Endosc. **50**：252-253，1997.

13) **長根　裕，藤島幹彦，鈴木　泰**：排液内にアニサキス幼虫がみられたCAPD患者の1例．日本透析医学会雑誌　**27**：1263-1266，1994.